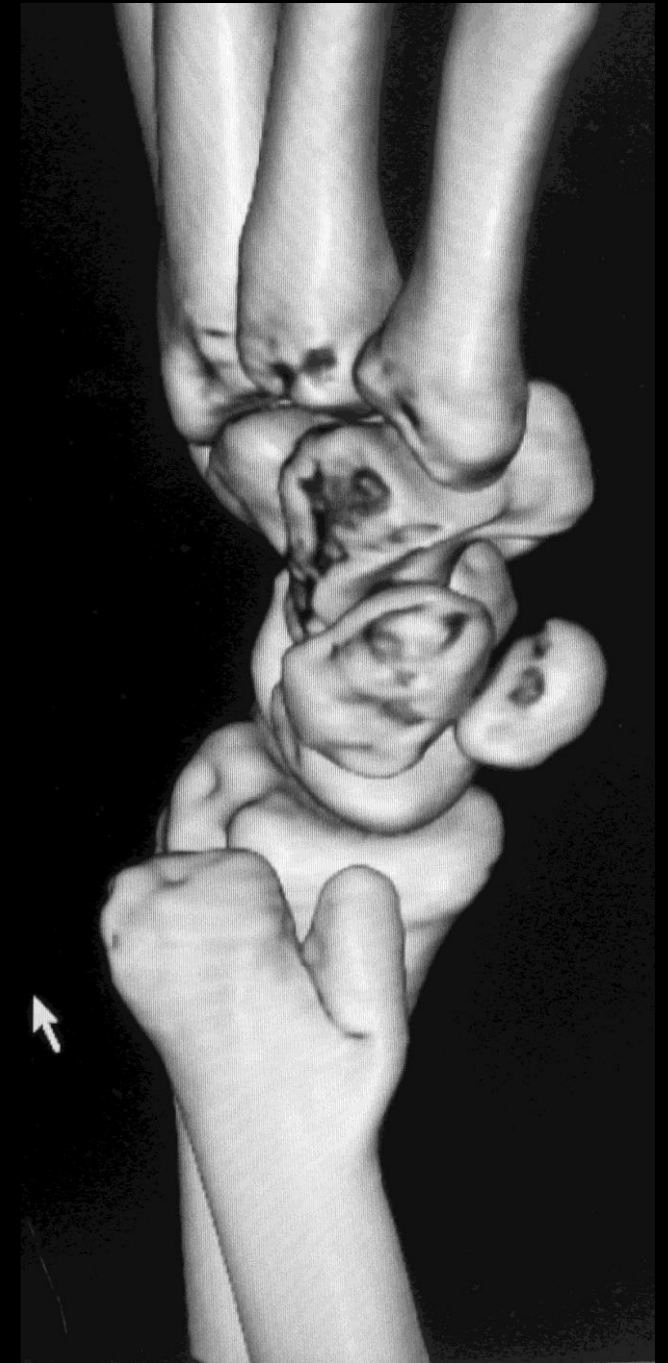
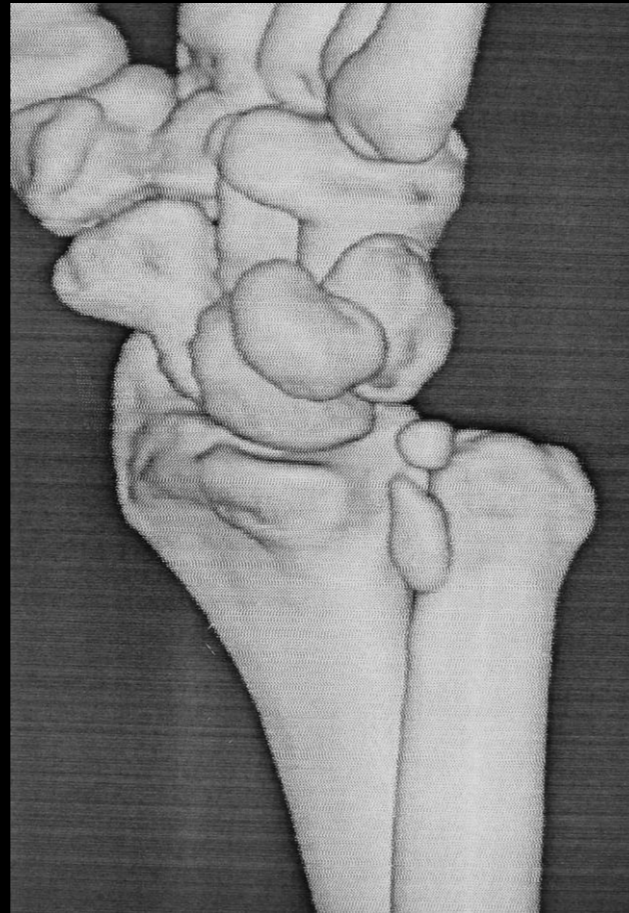
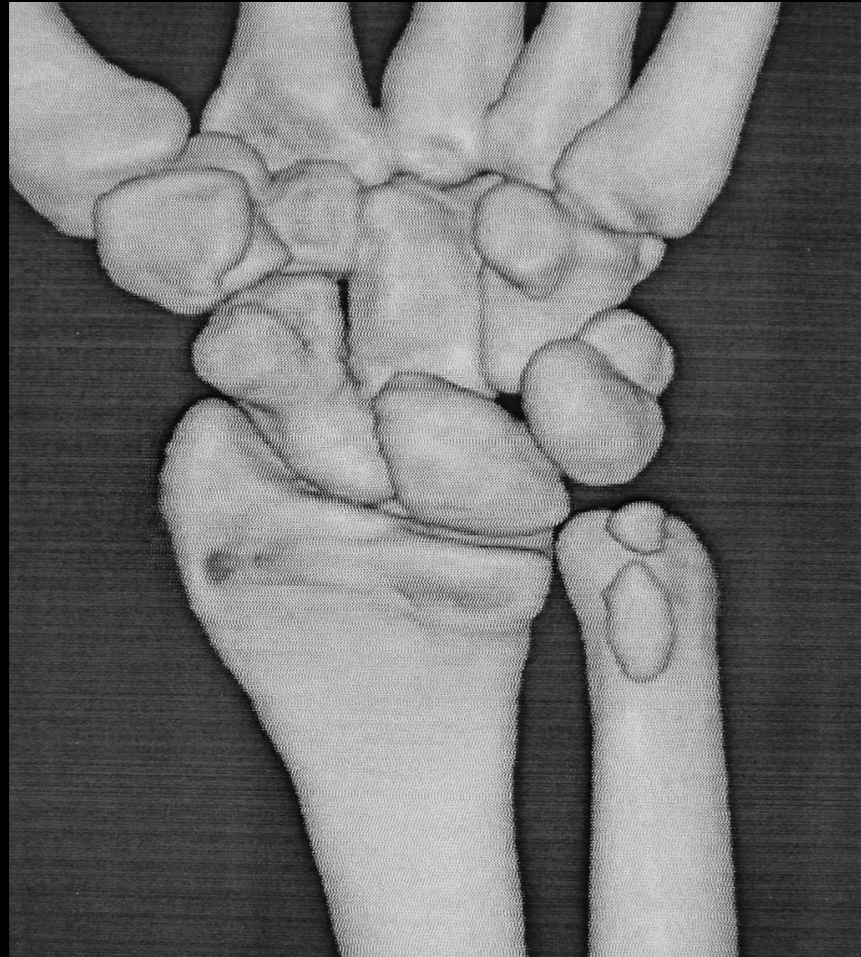
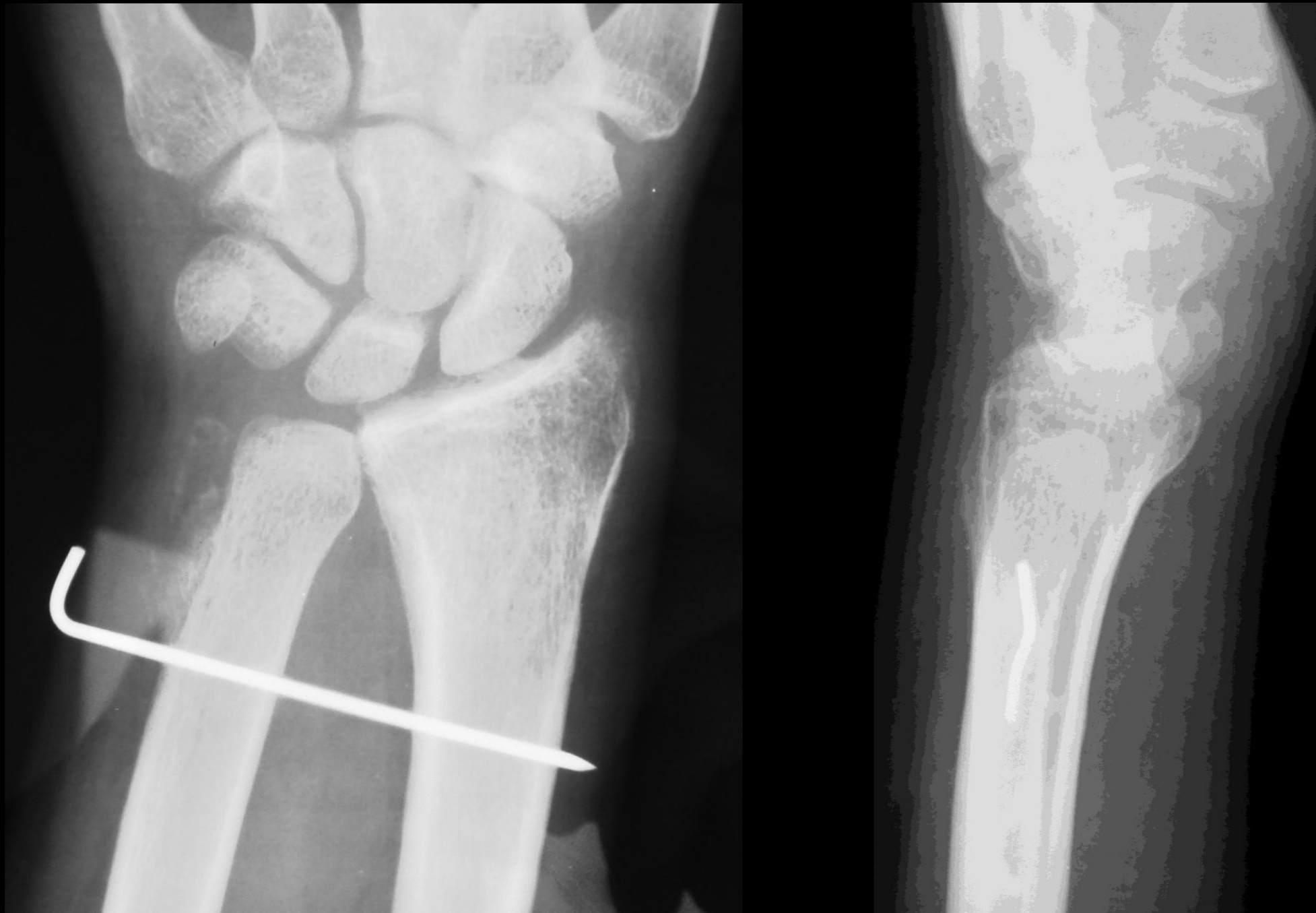


18 anni, frattura stiloide ulnare, lussazione inveterata della RUD (6 mesi !)

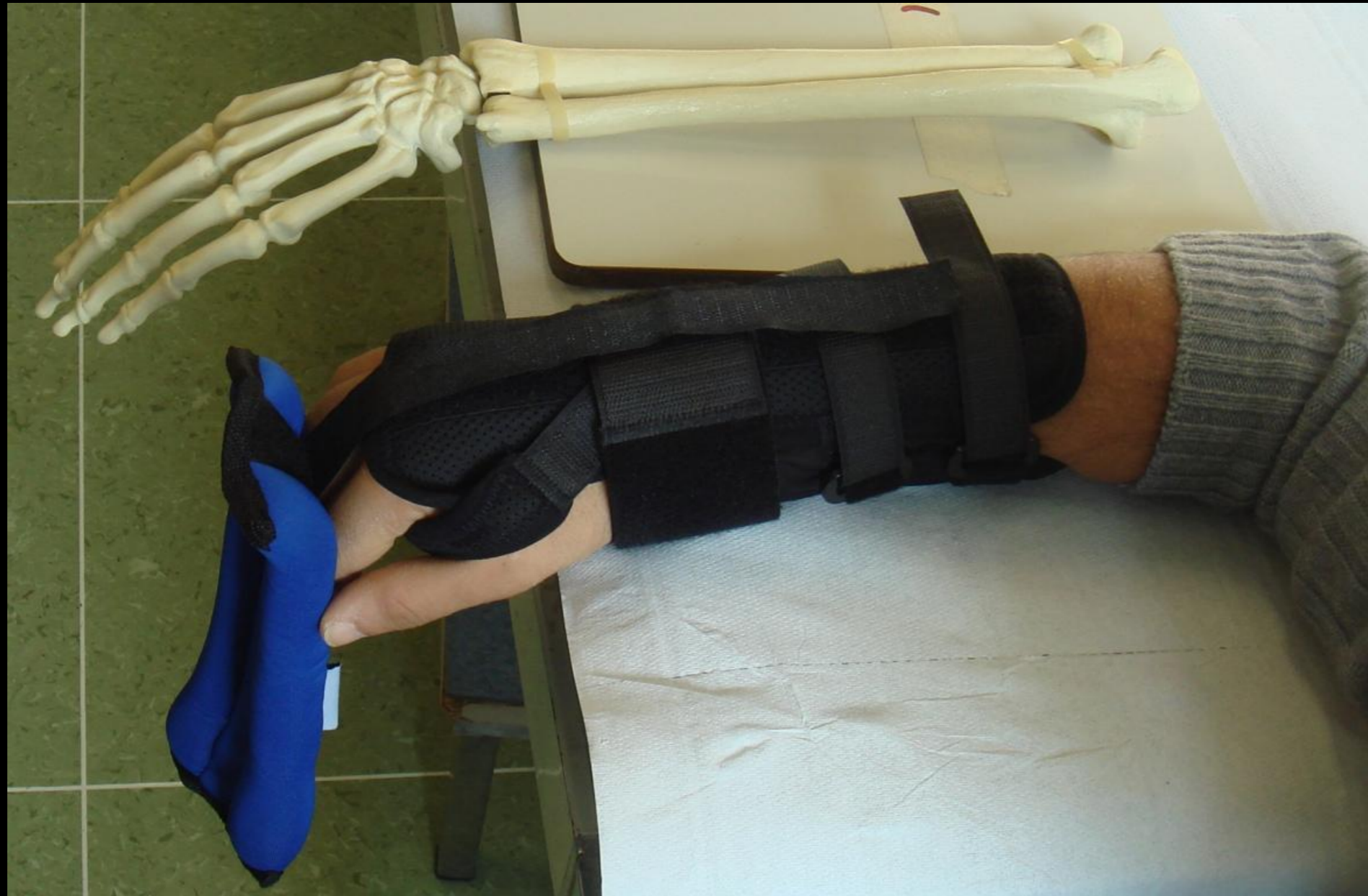

Accesso dorsale alla RUD, Rimozione stiloide ulnare, Reinserzione TFCC, Stabilizzazione RUD in supinazione 45° con filo di K.



Rimozione filo K dopo 25 gg.

INIZIO IMMEDIATO DELLA RIABILITAZIONE ANALITICA



RECUPERO DELLA FLESSIONE

58 years, woman



RECUPERO DELL'ESTENSIONE



RECUPERO DELLA PRONAZIONE



RECUPERO DELLA SUPINAZIONE